前十字靭帯断裂に伴う外側半月板断裂の治療方針

―可及的早期の半月板縫合の成績―

光仁会　木島病院　整形外科
北岡克彦、岡村篤、黒田邦彦、竹内尚人

医療法人社団光仁会
木島病院

前十字靭帯断裂と半月板損傷

- 前十字靭帯断裂に伴い、膝の不安定性が増して二次的な半月板損傷が生じる（主に内側）
- 以前は損傷部位を切除する方法を行っていたが、近年、なるべく半月板を温存しようと半月板縫合術の頻度が高くなってきた。
- 前十字靭帯断裂時、特に非接触性受傷の場合には外側半月板損傷を合併する。

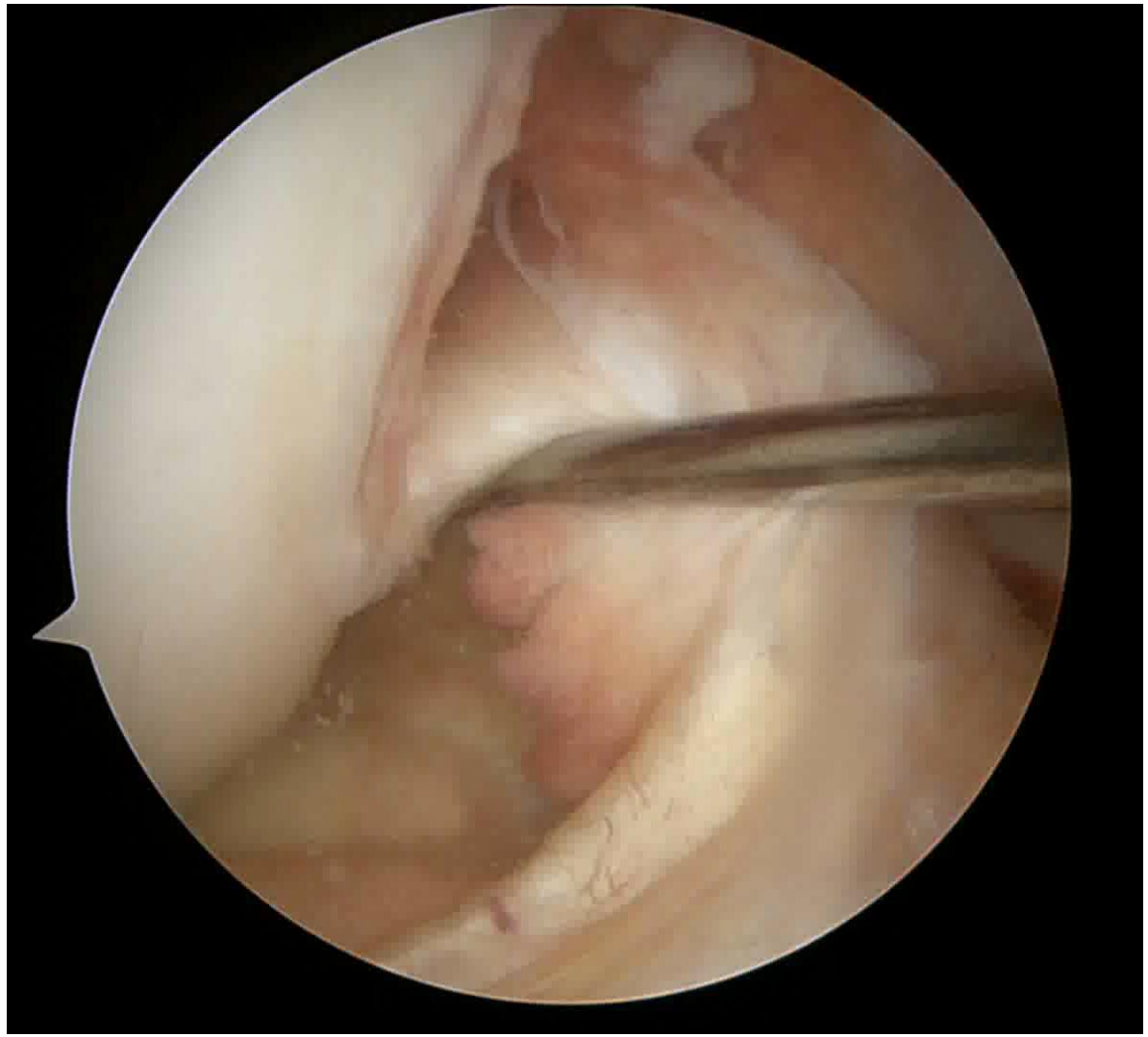

医療法人社団光仁会
木島病院

非接触型前十字靭帯損傷のメカニズム
―外側半月板損傷の合併―

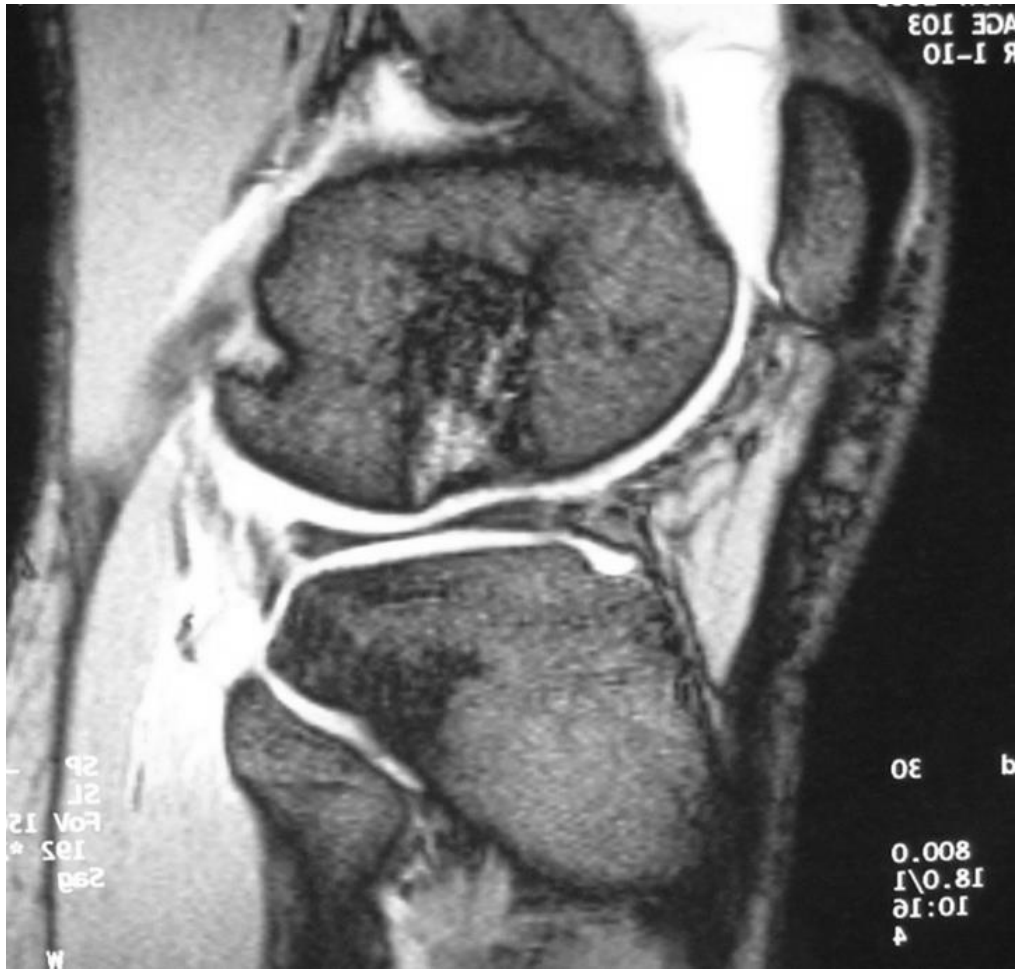

医療法人社団光仁会
木島病院

受傷時に外側半月板損傷を合併した前十字靭帯断裂の治療方針（2015～）

半月板のフープ機能の破たん
（後角、後節の横断裂）

あり

なし

可及的早期の半月板縫合
1から2週間の固定

腫脹、可動域制限なし、正常歩行

前十字靭帯再建術

Meniscal extrusion

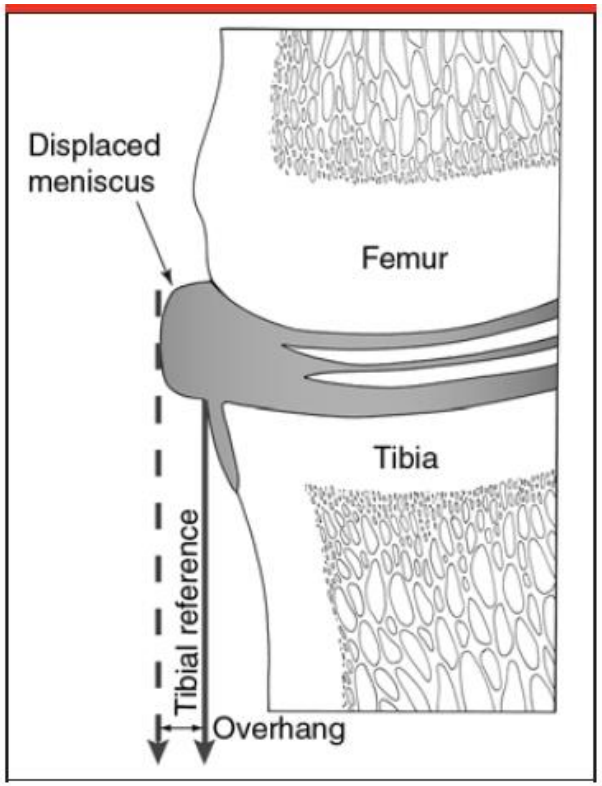

医療法人社団光仁会
木島病院

対象症例

- １２例（男性７例、女性５例）、１２才から２９才（平均１８才）
- 受傷原因：バスケットボール３例、ハンドボール、サッカー、スキー、各２例、柔道、バレーボール、ラグビー各１例
- 受傷から半月板縫合までの期間：３から２５日(平均１０日）
- 半月板縫合の手術時間：１２から４９分（平均２４分）
- 半月板縫合後の固定期間：７から１４日(平均１２日）
- 半月板縫合から前十字靭帯再建術までの期間：２８から１２１日（平均５３日）

成績

Good:　全癒合

Fair:　部分癒合、フープ機能の温存

Poor:　癒合なし、フープ機能の破たん

Good 9例、 Fair 3例

医療法人社団光仁会
木島病院

１６才、女子、バレーボール

- 半月板縫合まで:９日
- 手術時間:１９分
- 固定期間:１０日
- 再建術まで:３０日

医療法人社団光仁会
木島病院

医療法人社団光仁会
木島病院

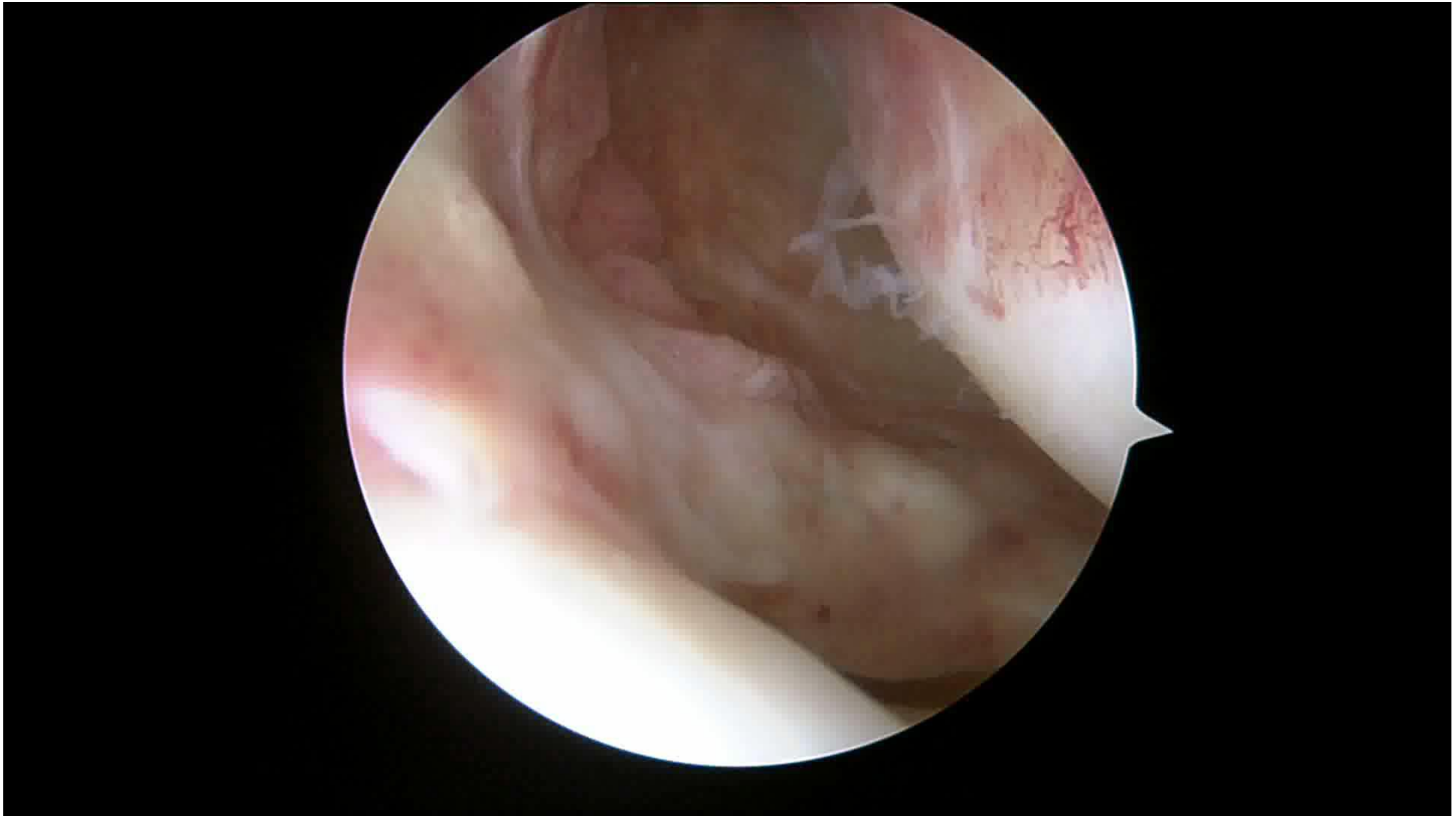

医療法人社団光仁会
木島病院

15才、男子、スキー

- 半月板縫合まで:16日
- 手術時間:24分
- 固定期間:14日
- 再建術まで48日

医療法人社団光仁会
木島病院

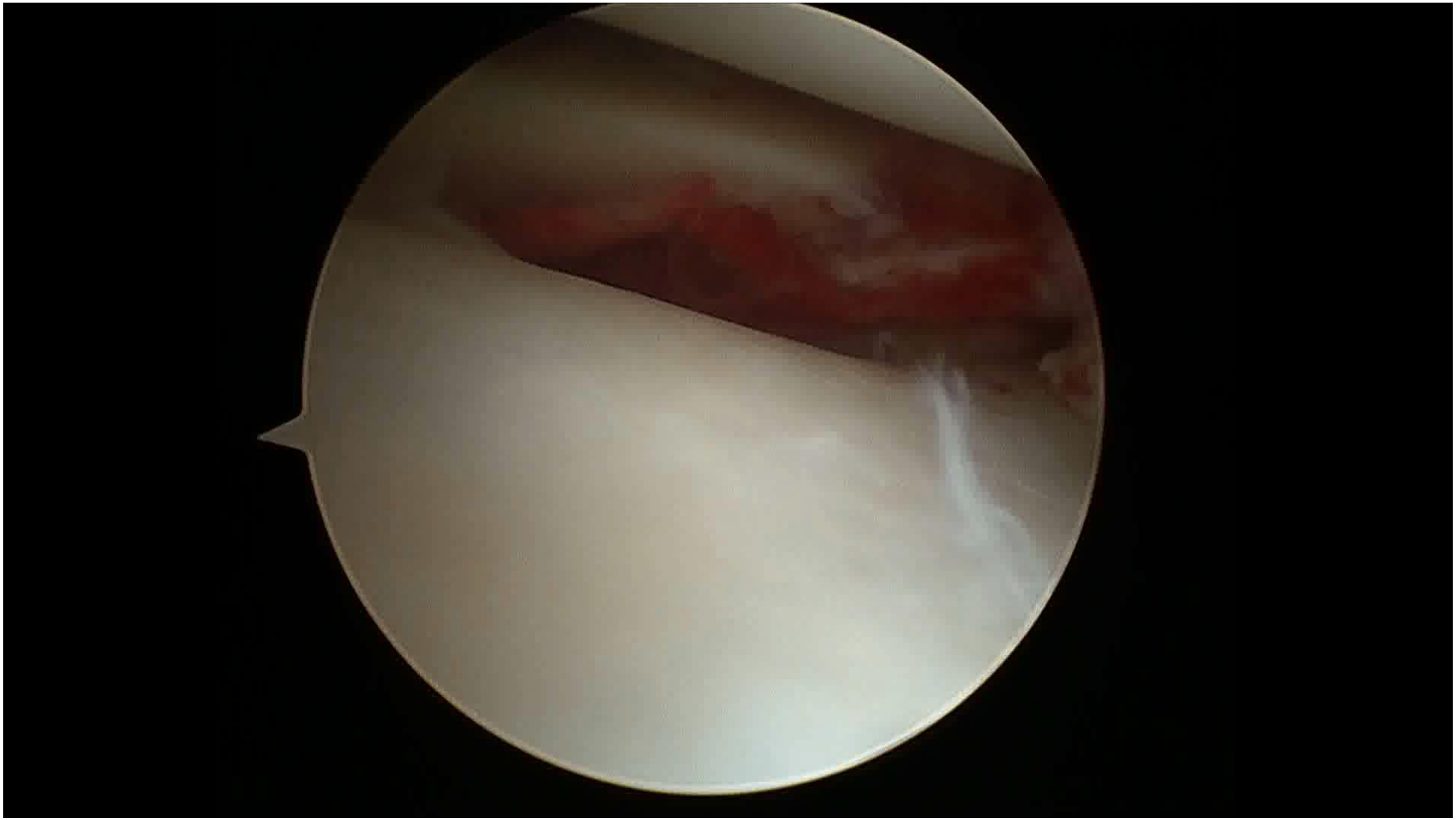

医療法人社団光仁会
木島病院

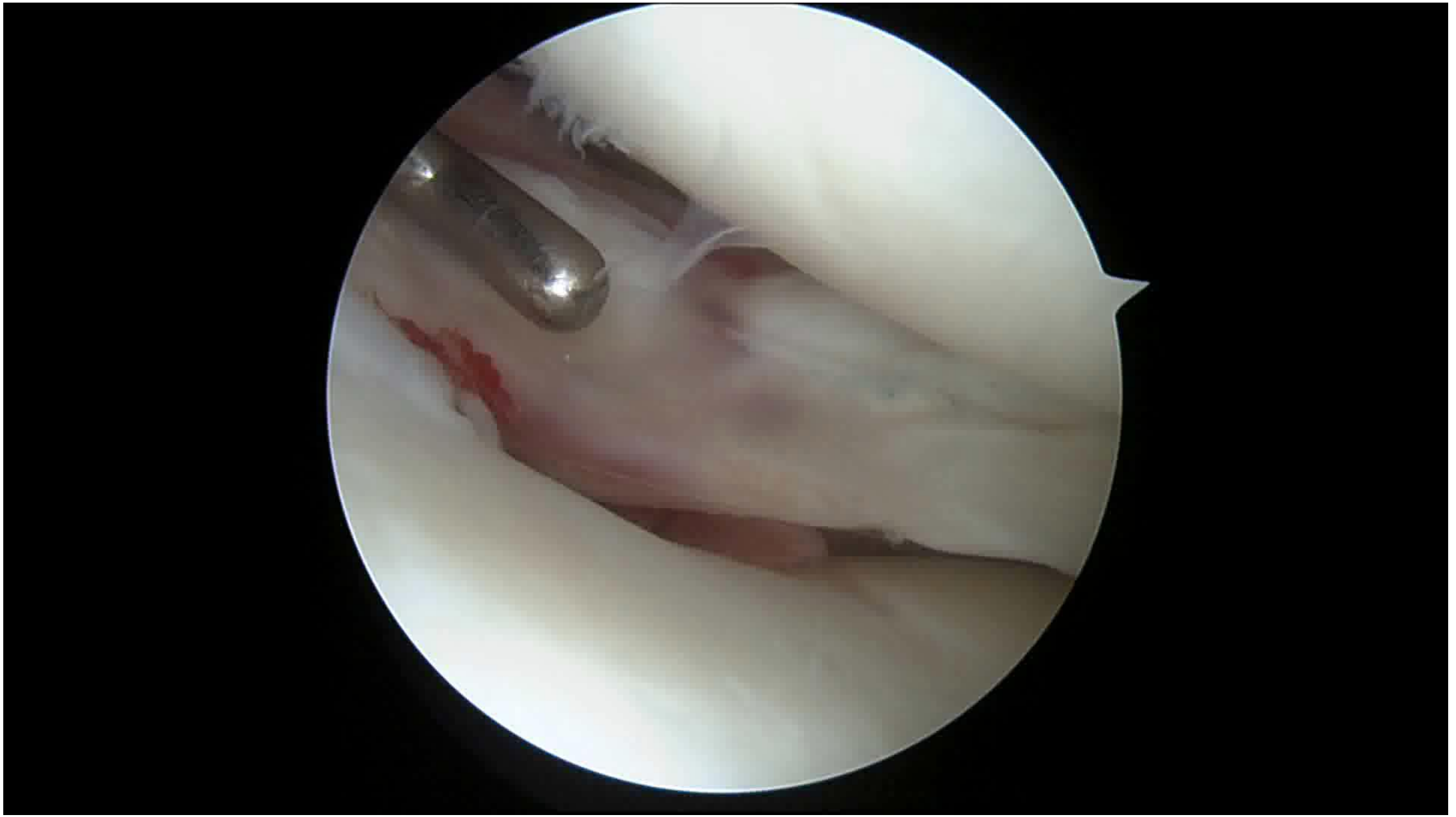

医療法人社団光仁会
木島病院

20才、男性、スキー

- 半月板縫合まで:17日
- 手術時間:26分
- 固定期間:14日
- 再建術まで121日

医療法人社団光仁会
木島病院

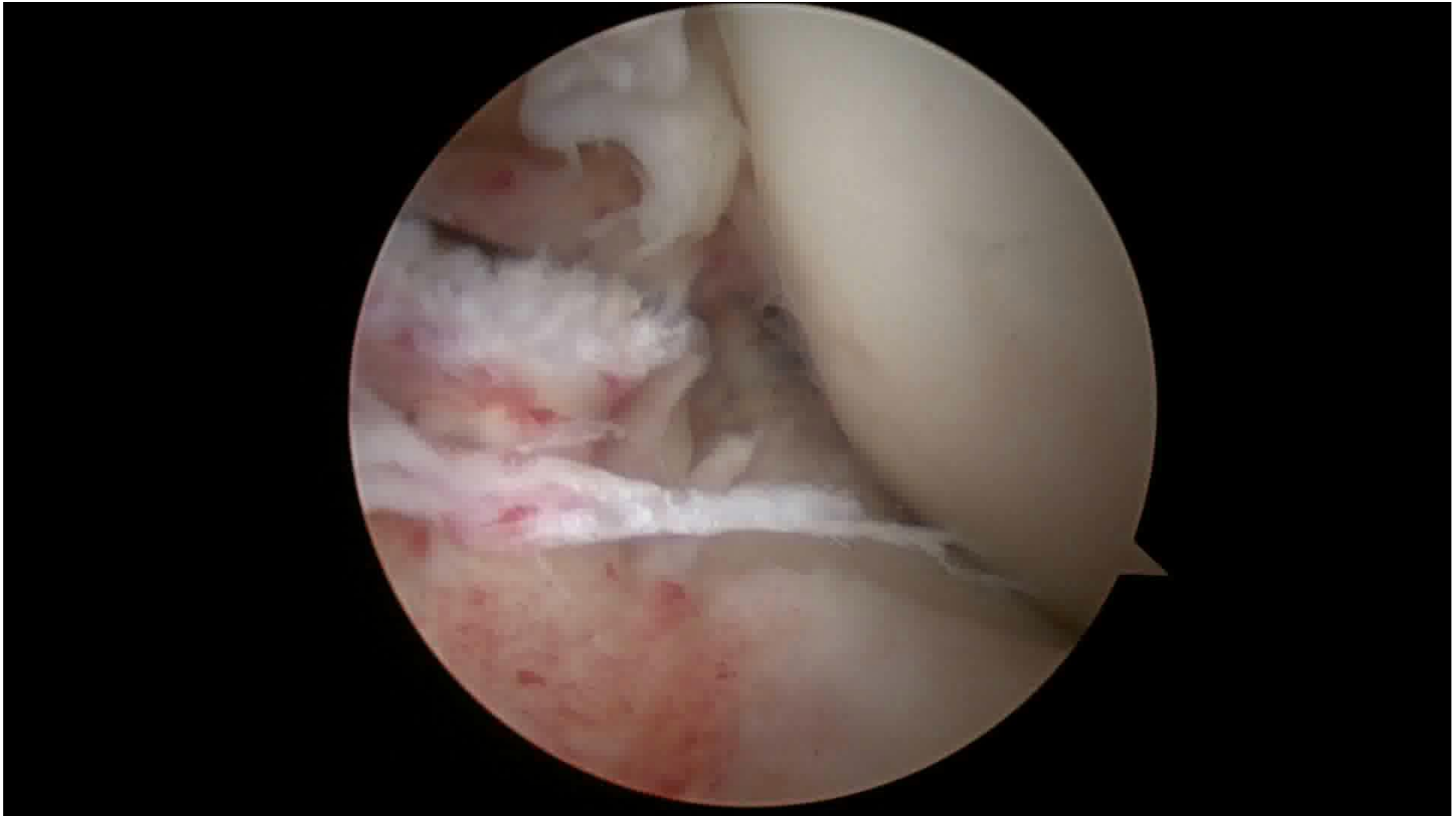

医療法人社団光仁会
木島病院

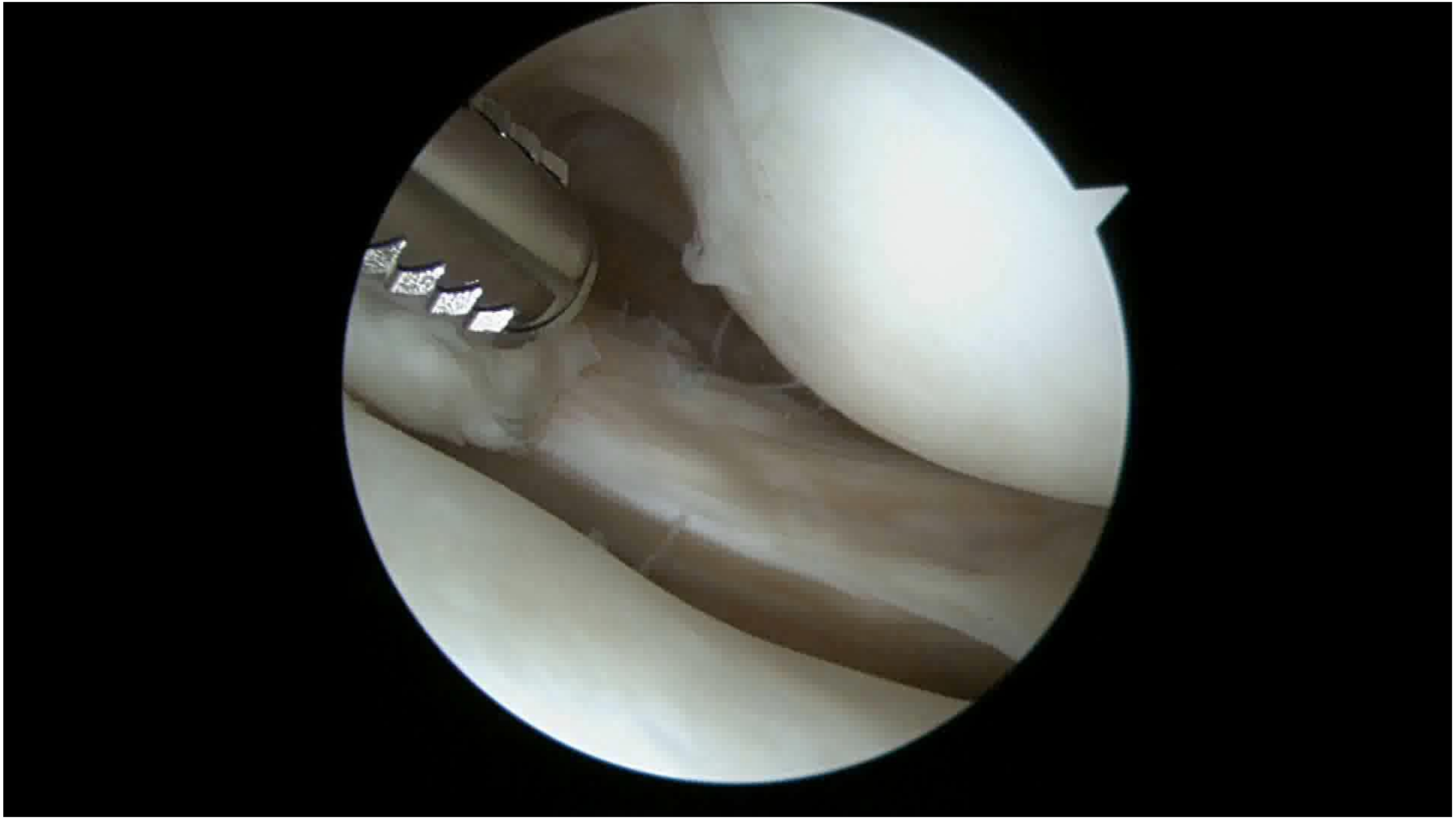

医療法人社団光仁会
木島病院

前十字靭帯断裂は合併した半月板損傷をうまく治療できるかどうかが競技復帰へのカギである。

受傷時の縫合必要な外側半月板断裂は可及的早期に修復すべきと考える。

医療法人社団光仁会
木島病院